

## ХИРУРГИЧЕСКИЕ МЕТОДЫ ЛЕЧЕНИЯ ШИЛОПОДЪЯЗЫЧНОГО СИНДРОМА

Д.Н. Назарян, А.С. Караян, А.В. Федосов

Научно-клинический центр оториноларингологии ФМБА России, Москва, Российская Федерация

**Обоснование.** Одной из самых сложных в клинической практике групп пациентов являются больные с орофасциальной болью. Возможной причиной возникновения болевого синдрома в области лица и полости рта может быть шилоподъязычный синдром, или синдром Игла–Стерлинга. Клинические проявления синдрома наблюдаются только в 4–10,3% общего количества случаев удлинённых шиловидных отростков. **Цель исследования** — разработать показания для выбора хирургического доступа безопасного удаления шиловидного отростка в зависимости от его анатомии. **Методы.** Пациентам с симптомами шилоподъязычного синдрома при обнаружении удлинённого шиловидного отростка во время клинического исследования выполнялось его удаление внутриротовым способом ( $n=3$ ). Остальным пациентам ( $n=10$ ) удаление проведено наружным доступом по первой шейной складке или вертикальным заушным доступом. **Результаты.** У пациентов с шилоподъязычным синдромом наблюдается высокий эффект хирургического лечения и отмечаются достаточно короткие сроки послеоперационной реабилитации, что существенно повышает качество жизни. **Заключение.** Как с технической, так и с точки зрения нанесения минимального косметологического дефекта наиболее удобной и безопасной методикой удаления шиловидного отростка считаем хирургический доступ по первой шейной складке.

**Ключевые слова:** шилоподъязычный синдром, шило-каротидный синдром, методы лечения шилоподъязычного синдрома, боль в горле.

**(Для цитирования:** Назарян Д.Н., Караян А.С., Федосов А.В. Хирургические методы лечения шилоподъязычного синдрома. *Клиническая практика*. 2019; 10(2):21–26. doi: 10.17816/clinpract10221–26)

## SURGICAL METHODS OF TREATMENT OF EAGLE SYNDROME

D.N. Nazaryan, A.S. Karayan, A.V. Fedosov

Clinical Centre of Otorhinolaryngology of Federal Medical Biological Agency of Russia, Moscow, Russian Federation

**Background.** One of the most difficult in the clinical practice patients groups are patients with orofacial pain. A possible cause of pain in the face and mouth can be stylohyoid syndrome or Eagle syndrome. The clinical manifestations of the syndrome are observed in only 4–10.3% of cases among the total number of cases of elongated hyoid processes. **Objective.** To develop criteria for the choice of the surgical access for a safe removal of the hyoid process depending on its anatomy. **Methods.** In patients with the symptoms of stylohyoid syndrome, in the case of detecting an extended hyoid process during the clinical study, its removal was performed via an intraoral route ( $n=3$ ). In the other patients ( $n=10$ ) the removal was performed via an external access along the first cervical fold, or through the vertical retroaural access. **Results.** In patients with stylohyoid syndrome, we observed a high efficiency of the surgical treatment and rather short times of postsurgical rehabilitation, that significantly improved the quality of life. **Conclusion.** In our opinion, the surgical access through the first cervical fold is the most convenient way both from the technical viewpoint and from the viewpoint of a minimal cosmetic defect. **Keywords:** styloid-stylohyoid syndrome, styloid-carotid artery syndrome, method of treatment Eagle syndrome, sore throat.

**(For citation:** Nazaryan DN, Karayan AS, Fedosov AV. Surgical Methods of Treatment of Eagle Syndrome. *Journal of Clinical Practice*. 2019; 10(2):21–26. doi: 10.17816/clinpract10221–26)

## ОБОСНОВАНИЕ

Одной из самых сложных в клинической практике групп пациентов являются больные с орофасциальной болью. Возможной причиной возникновения болевого синдрома в области лица и полости рта может быть шилоподъязычный синдром, или синдром Игла (от англ. Eagle's syndrome), обусловленный аномалиями размеров (удлинение) и положения (искривление, отклонение в медиально-дистальном направлении) шиловидного отростка височной кости или оссификацией шилоподъязычной связки [1]. Следует отметить, что с одной или двух сторон длина шиловидного отростка может достигать верхушки малого рога подъязычной кости [2], но также возможно и его полное отсутствие.

Пациенты с шилоподъязычным синдромом чаще всего жалуются на разнообразные по характеру, не всегда четко локализованные боли в подчелюстной области, в корне языка, боковой стенке глотки и заднечелюстной области, усиливающиеся при глотании или повороте головы и иррадиирующие в ухо, височную, поднижнечелюстную области или нижнюю челюсть, в область височно-нижнечелюстного сустава или зубы верхней и нижней челюстей. Больные отмечают ощущение «инородного тела» в области глотки или корня языка, чувство сдавления глотки, а также головокружение и резкое снижение работоспособности. Как правило, пациенты описывают боль как постоянную, тупую, интенсивность которой нарастает к концу дня, усиливаясь при повороте или запрокидывании головы, после продолжительного разговора или пения и даже изменения погодных условий.

Дифференциальную диагностику шилоподъязычного синдрома в первую очередь необходимо проводить с болевой дисфункцией височно-нижнечелюстного сустава, тонзиллитом, невралгией языкоглоточного нерва, миофасциальным болевым синдромом лица, соматоформным болевым расстройством, поэтому в диагностике и лечении этой категории пациентов принимают участие челюстно-лицевые хирурги, оториноларингологи, нейро- и ангиохирурги, неврологи и стоматологи.

Впервые шилоподъязычный синдром был описан отоларингологом Watt Weems Eagle в 1937 г., который объяснил взаимодействие шиловидного отростка и прилегающих к нему анатомических структур [3]. В зависимости от клинических проявлений ученый разделил синдром на две группы — классический шилоподъязычный и шило-каротидный. При классическом синдроме больные отмечают постоянную боль в области глотки, уси-

ливающуюся при глотании и повороте головы; при шило-каротидном, при котором происходит непосредственное сдавление внутренней сонной артерии удлиненным шиловидным отростком — пароксизмально возникающие боли в височной, орбитальной или затылочной областях, головокружение или потерю сознания при длительном отведении головы в противоположную сторону [4].

W. Eagle описал размеры шиловидного отростка, которые в норме составляют 25 мм. В российской популяции средняя длина шиловидных отростков достигает  $27,40 \pm 0,34$  мм (у мужчин —  $28,50 \pm 0,42$  мм, у женщин —  $25,30 \pm 0,56$  мм) при крайних значениях вариационного ряда от 7 до 70 мм [2]. Следует отметить, что клинические проявления синдрома наблюдаются только в 4–10,3% всех случаев удлиненных шиловидных отростков [5]. Значимым фактором для формирования данного синдрома являются анатомическая форма шиловидного отростка и угол его медиального отклонения [1].

**Цель исследования** — разработать показания для выбора хирургического доступа безопасного удаления шиловидного отростка в зависимости от его анатомии.

## МЕТОДЫ

### Условия проведения

Период с января 2017 по январь 2019 г. на базе научно-клинического отдела челюстно-лицевой и пластической хирургии Научно-клинического центра оториноларингологии ФМБА России (Москва).

### Характеристика пациентов

Проведено лечение 13 пациентов с шилоподъязычным синдромом в возрасте от 27 до 54 лет, из них мужчин было 2 (15%), женщин — 11 (85%). Всем больным проводились мультиспиральная компьютерная томография, ультразвуковое дуплексное сканирование брахиоцефальных артерий и интраоральная пальпация верхушки шиловидного отростка в тонзиллярной ямке.

### Описание медицинского вмешательства

При обнаружении у пациентов с симптомами шилоподъязычного синдрома удлиненного шиловидного отростка во время клинического исследования выполнялось удаление измененного отростка внутриворотным способом ( $n=2$ ) или заушным доступом ( $n=7$ ). Остальным пациентам ( $n=4$ ) удаление проведено наружным доступом по первой шейной складке или вертикальным заушным доступом с продлением разреза вдоль переднего края кивательной или грудино-ключично-сосцевидной мышцы.

**РЕЗУЛЬТАТЫ**

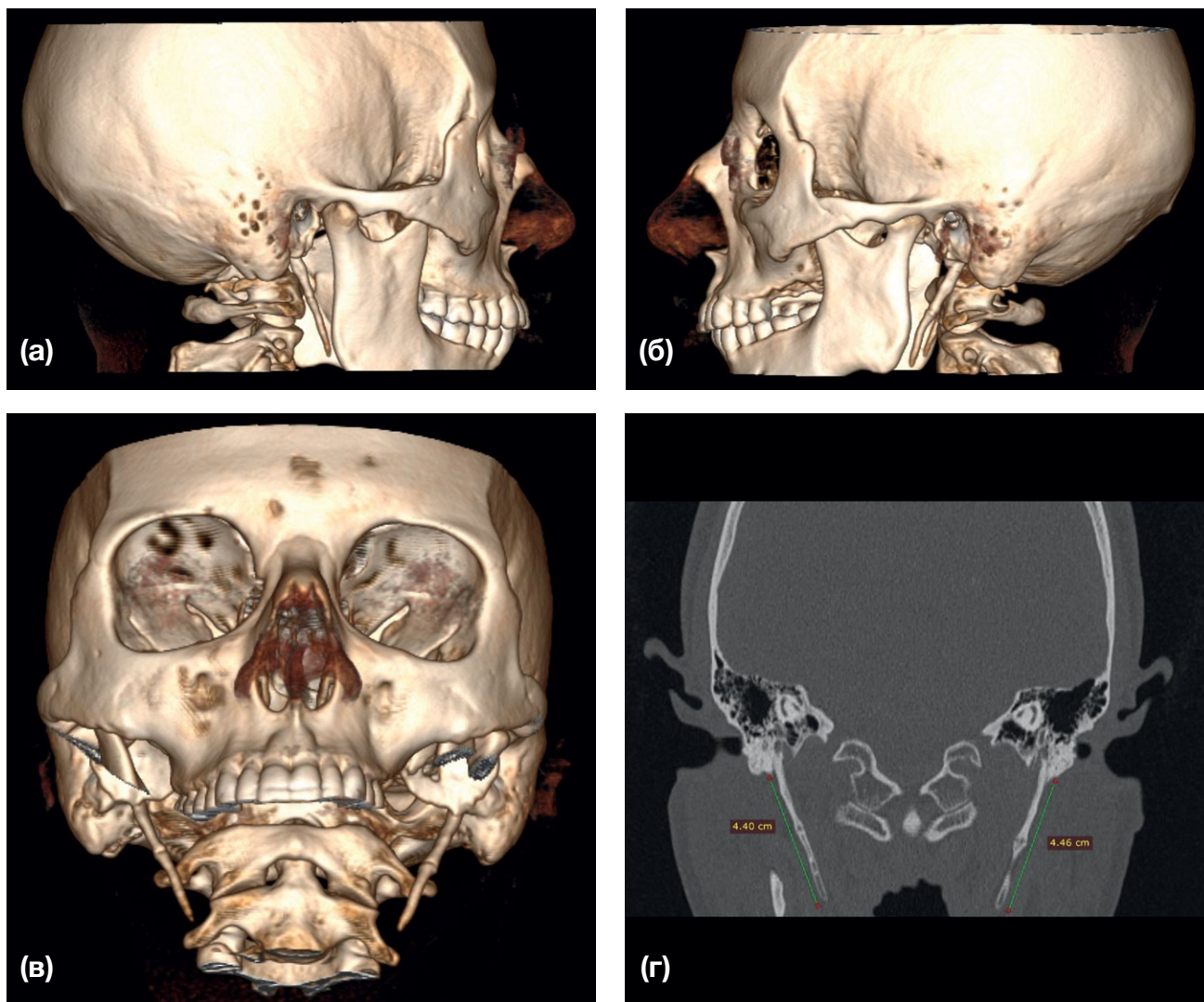
Все госпитализированные пациенты с шилоподъязычным синдромом имели жалобы на боль в горле, усиливающуюся при глотании или повороте головы и иррадиирующую в корень языка, висок, нижнюю челюсть, а также на периодически возникающие головокружения. Интраоральная пальпация верхушки шиловидного отростка в тонзиллярной ямке была болезненна только у 5 пациентов, остальные больные не отмечали усиления болевого синдрома или его возникновения при клиническом осмотре.

Всем пациентам выполнена мультиспиральная компьютерная томография головы: выявлены удлиненные (до 57 мм) шиловидные отростки и выраженный угол медиального наклона у 9 пациентов, окостенение шиловидной связки у 3 и искривление формы отростка и выраженный угол медиального

наклона у 1. Только двое из 13 участников исследования ранее не обращались к смежным специалистам, остальные неоднократно консультировались у стоматологов, оториноларингологов и неврологов.

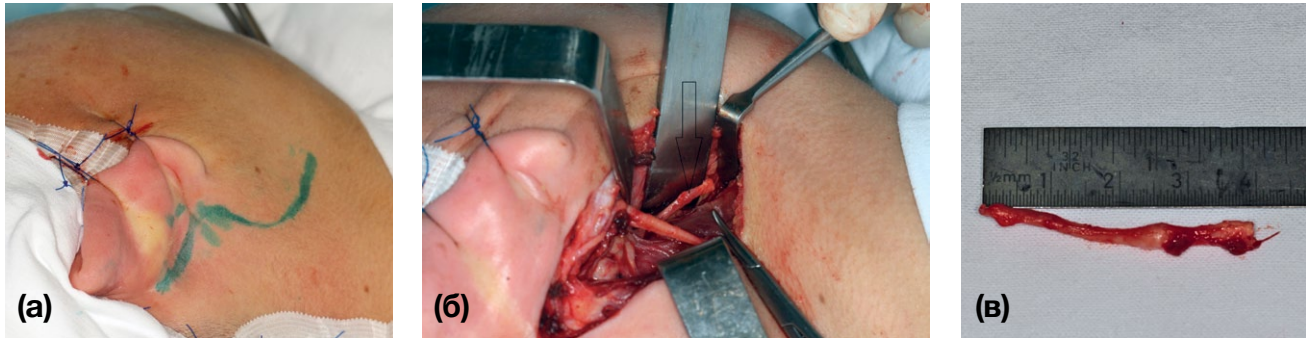
Хирургическое удаление шиловидного отростка височной кости осуществлялось заушным (у 7) (рис. 1–3), внутриротовым (у 2) (рис. 4–6) и горизонтальным доступом по первой шейной складке (у 4) (рис. 7). Важно заметить, что ни у одного пациента не наблюдалось осложнений в послеоперационном периоде, раны зажили первичным натяжением. Исчезновение болевого синдрома спустя несколько дней после операции отмечалось у 7 пациентов, у других жалобы сохранялись до 1 мес, при этом наблюдалась положительная динамика, и лишь у 1 пациента сохранялись наблюдаемые ранее интенсивность и характер болевого синдрома.

**Рис. 1.** Компьютерная томография пациентки К., 24 года. Диагноз: Аномалия развития шиловидного отростка височной кости с двух сторон

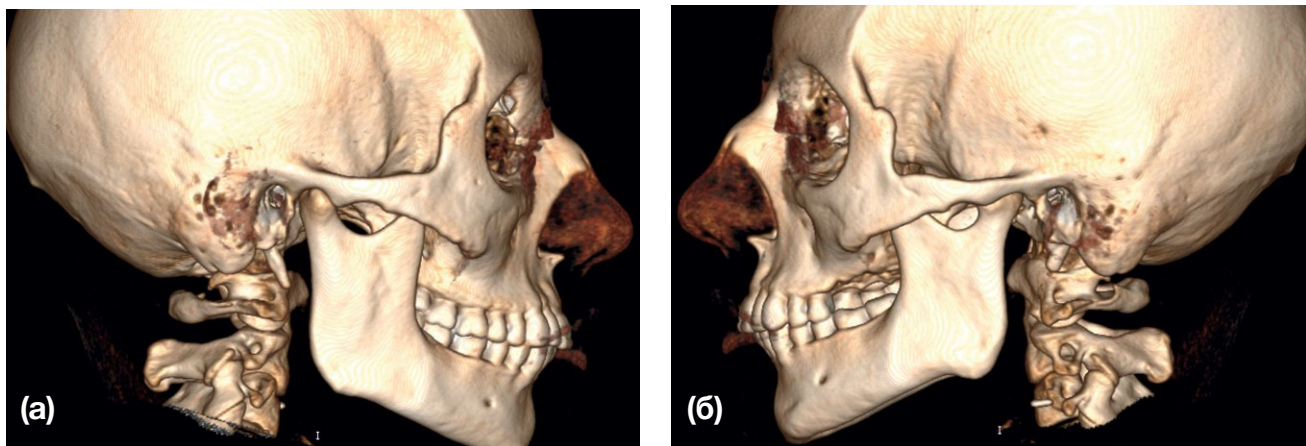


**Примечание.** (а) — 3D-реконструкция, вид справа; (б) — 3D-реконструкция, вид слева; (в) — 3D-реконструкция, фас; (г) — корональный срез.

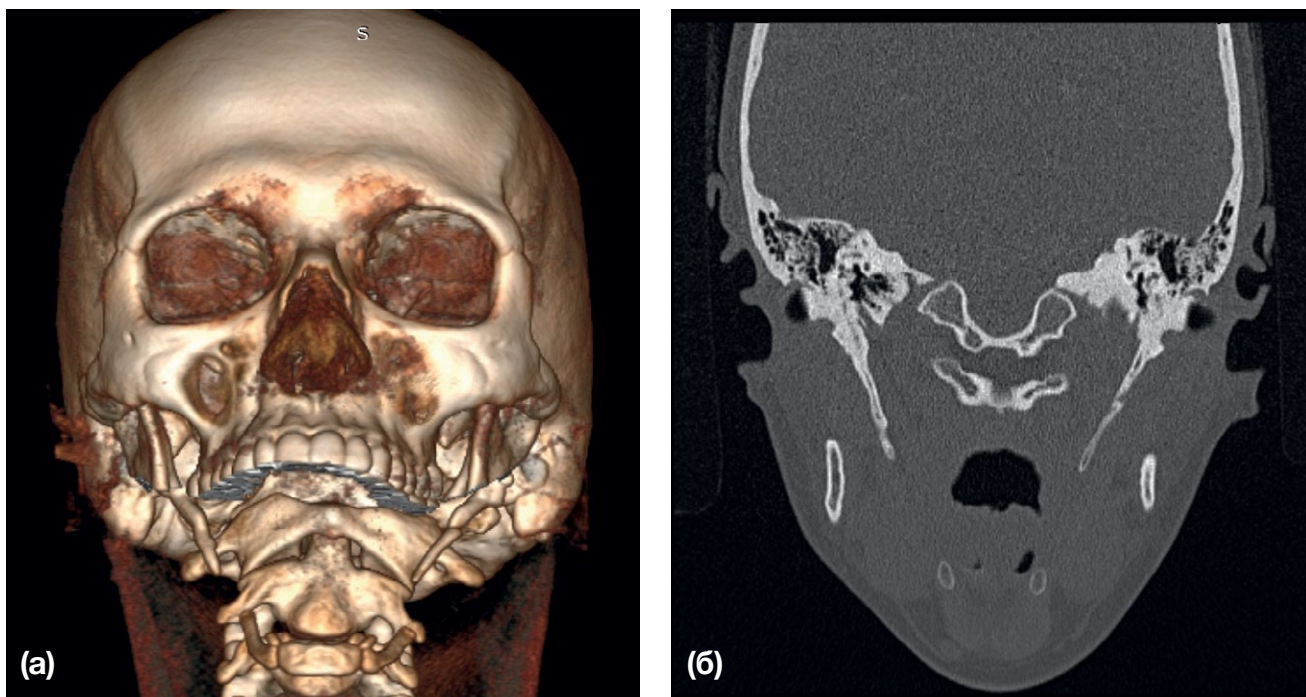


**Рис. 2.** Удаление шиловидного отростка заушным доступом

**Примечание.** (а) — предоперационная разметка заушного доступа; (б) — выделенный в ходе операции шиловидный отросток; (в) — удаленный шиловидный отросток.

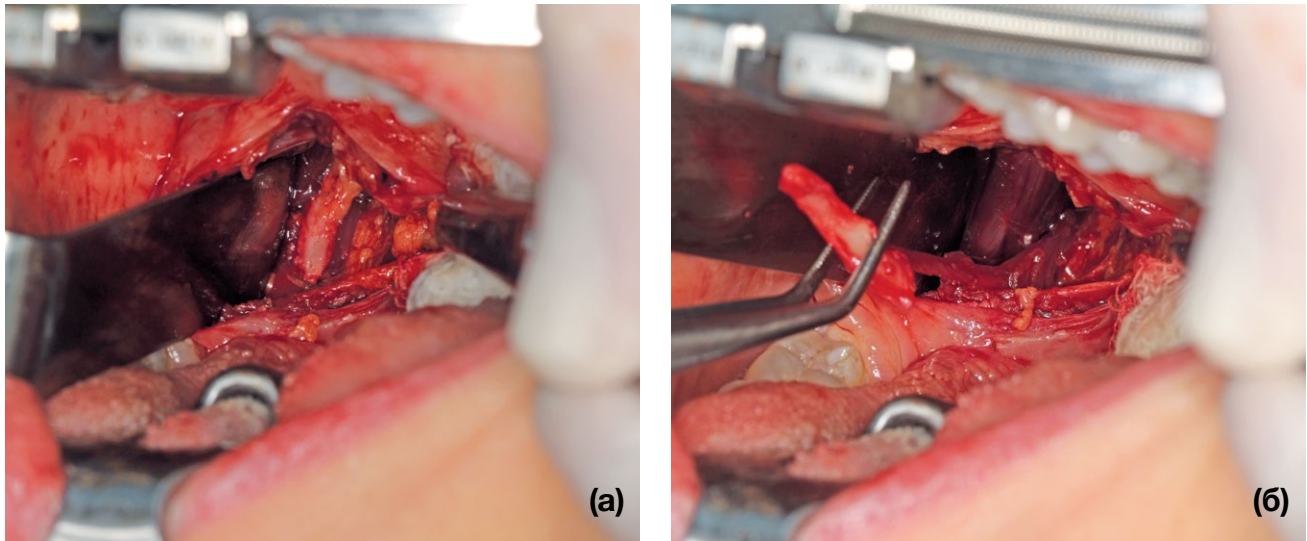
**Рис. 3.** Контрольные снимки после удаления шиловидных отростков

**Примечание.** (а) — 3D-реконструкция, вид справа; (б) — 3D-реконструкция, вид слева.

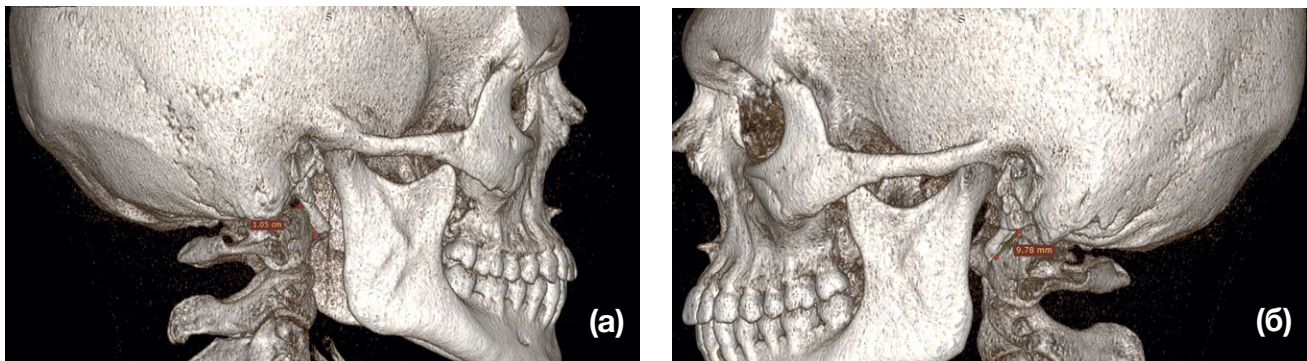
**Рис. 4.** Компьютерная томография пациентки М., 32 года. Диагноз: Аномалия развития шиловидного отростка височной кости с двух сторон

**Примечание.** (а) — 3D-реконструкция, фас; (б) — коронарный срез.

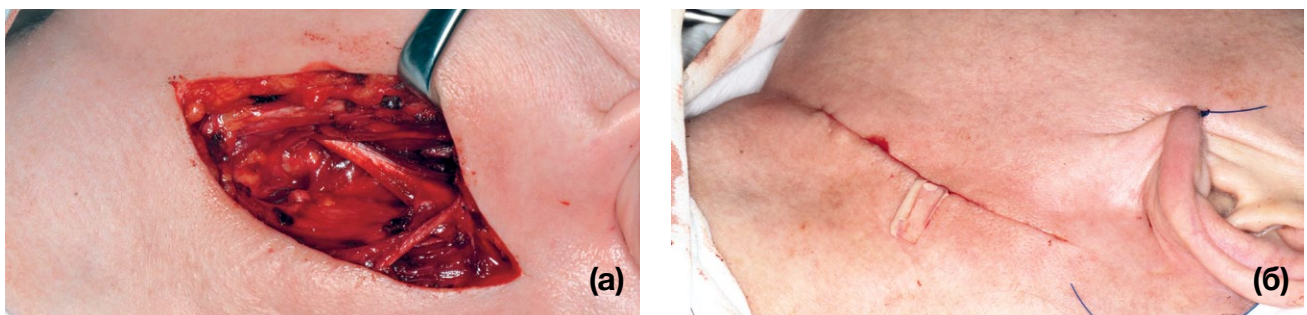


**Рис. 5.** Удаление шиловидного отростка внутриротовым способом

**Примечание.** (а) — выделенный от окружающих тканей шиловидный отросток; (б) — удаленный шиловидный отросток.

**Рис. 6.** Контрольные снимки после удаления шиловидных отростков

**Примечание.** (а) — 3D-реконструкция, вид справа; (б) — 3D-реконструкция, вид слева.

**Рис. 7.** Удаление шиловидного отростка доступом по первой шейной кожной складке

**Примечание.** (а) — хирургический доступ по первой шейной складке; (б) — рана послойно ушита.

## ОБСУЖДЕНИЕ

Шилоподъязычный синдром, или синдром Игла-Стерлинга, продолжает оставаться малоизвестным заболеванием среди специалистов. Диагностические трудности и неудовлетворительные исходы лечения у пациентов с шилоподъязычным синдромом связаны в первую очередь с недостаточным количеством клинических исследований этого заболевания [6].

Большое количество пациентов с шилоподъязычным синдромом наблюдаются у смежных специа-

листов, проходят разнообразные диагностические исследования, и далеко не всегда у клиницистов возникает предположение о наличии синдрома Игла-Стерлинга, что в свою очередь приводит к гипердиагностике и необоснованному лечению.

Удаление шиловидного отростка височной кости внутриротовым доступом является более предпочтительным для пациентов с косметической точки зрения. Осуществление хирургического вмешательства посредством внутриротового доступа возможно лишь,

когда шиловидные отростки можно легко пропальпировать в тонзиллярной ямке. Вместе с тем существует значительный риск повреждения расположенных рядом важных анатомических структур, таких как внутренняя яремная вена и внутренняя сонная артерия, из-за ограниченности и тесноты операционного поля. При удалении шиловидного отростка посредством заушного доступа часто приходится пересекать большой ушной нерв для обеспечения адекватного доступа к шиловидному отростку и в последующем накладывать нейроанастомоз, что удлиняет время хирургического вмешательства. При таком доступе также существует риск повреждения заднего полюса околоушной слюнной железы и ветвей лицевого нерва. Помимо всего прочего, после вертикального доступа остается видимый рубец, что не всегда приемлемо для пациентов, особенно лиц женского пола.

### ЗАКЛЮЧЕНИЕ

У пациентов с шилоподъязычным синдромом наблюдаются высокий эффект хирургического лечения и достаточно короткие сроки послеоперационной реабилитации, что существенно повышает качество жизни. Наиболее удобным как с технической точки зрения, так и с позиции субъективной оценки самого пациента относительно минимального косметологического дефекта мы считаем хирургический доступ по первой шейной складке, поскольку в этом случае не остается грубых послеоперационных рубцов, что особенно важно для лиц женского пола.

### ИСТОЧНИК ФИНАНСИРОВАНИЯ

Отсутствует.

### КОНФЛИКТ ИНТЕРЕСОВ

Авторы подтвердили отсутствие конфликта интересов, о котором необходимо сообщить.

### КОНТАКТНАЯ ИНФОРМАЦИЯ

#### **Назарян Давид Назаретович**

канд. мед. наук, врач челюстно-лицевой хирург, зав. отделением челюстно-лицевой и пластической хирургии ФГБУ «Научно-клинический центр оториноларингологии» ФМБА России;

**e-mail:** craniofacial@yandex.ru, **ORCID:** <https://orcid.org/0000-0001-9423-2221>

#### **Караян Арутюн Суренович**

д-р мед. наук, врач челюстно-лицевой хирург, руководитель отдела челюстно-лицевой и пластической хирургии ФГБУ «Научно-клинический центр оториноларингологии» ФМБА России;

**e-mail:** craniofacial@yandex.ru, **ORCID:** <https://orcid.org/0000-0002-3608-4854>

#### **Федосов Александр Викторович**

врач челюстно-лицевой хирург, руководитель отделения челюстно-лицевой и пластической хирургии ФГБУ «Научно-клинический центр оториноларингологии» ФМБА России;

**адрес:** 123182, Москва, Волоколамское шоссе, д. 30, к. 2,

**e-mail:** dr.fedosov@mail.ru, **ORCID:** <https://orcid.org/0000-0002-4372-7723>

### СПИСОК ЛИТЕРАТУРЫ

1. Eagle WW. Elongated styloid processes: report of two ca-ses. *Arch. Otolaryngol. Head and Neck Surgery*. 1937;25(5):584–587. doi: 10.1001/archotol.1937.00650010656008.

2. Шульга И.А., Лебедянцева В.В., Каган И.И., и др. Факторы патогенеза шилоподъязычного синдрома // *Российская оториноларингология*. — 2011. — №4. — С. 175–182. [Shulga IA, Lebedyantseva VV, Kagan II, et al. Factors of pathogenesis of stylohyoid syndrome. *Russian otorhinolaryngology*. 2011;(4):175–182. (In Russ).]

3. Лебедянцева В.В. *Шилоподъязычный синдром: топографо-анатомические основы, клиника, диагностика, принципы лечения*: Автореф. дис. ... д-ра мед. наук. — М., 2004. — 44 с. [Lebedyantseva V.V. *Shilopodnyy sindrom: topografo-anatomicheskie osnovy, klinika, diagnostika, printsipy lecheniya*. [dissertation abstract] Moscow; 2004. 44 p. (In Russ).] Доступно по: <https://search.rsl.ru/ru/record/01002800036>. Ссылка активна на 14.02.2019.

4. Барабанова Э.В., Сытый Ю.В. Роль шило-каротидного синдрома в развитии диссекции внутренней сонной артерии и инфаркта мозга (обзор литературы, собственное наблюдение) // *Международный неврологический журнал*. — 2017. — №5. — С. 38–45. [Barabanova EV, Syty YuV. The role of stylo-carotid syndrome in the development of dissection of the internal carotid artery and cerebral infarction (a literature review and own observation). *INJ*. 2017;(5):38–45. (In Russ).] doi: 10.22141/2224-0713.5.91.2017.110855.

5. Murtagh RD, Caracciolo JT, Fernandez G. CT findings associated with Eagle syndrome. *AJNR Am J Neuroradiol*. 2001;22(7):1401–1402.

6. Ghosh LM, Dubey SP. The syndrome of elongated styloid process. *Auris Nasus Larynx*. 1999;26(2):169–175. doi: 10.1016/s0385-8146(98)00079-0.